

Lorsque la cystectomie est impossible ⁽¹⁾

José Ma. GIL-VERNET

Clínica universitaria de Urología de la Facultad de Medicina
de Barcelona, España.

Lorsque le cancer de la vessie urinaire a dépassé les limites anatomiques, lorsque sont envahis les organes voisins, les ganglions, lorsqu'il n'y a plus d'espoir de guérison du malheureux patient, « que faire lorsqu'il n'y a rien à faire ? »

Malheureusement, dans notre spécialité comme ailleurs, le chapitre de la *chirurgie palliative* demeure incomplet. Les solutions que l'on propose au patient, type urétérostomie cutanée, sont inhumaines et ajoutent à la maladie primitive une dégradation sociale répugnante.

Ce n'est que lorsque l'urologue aura établi d'avance, sur des signes certains de généralisation, l'inopérabilité du cas, qu'il se limitera à un *traitement symptomatique*. Les bases de cette thérapeutique seront : rendre moins douloureuse la fin de vie du malade sans toutefois la raccourcir.

Ces malades présentent trois symptômes principaux :

- a) La *pollakiurie*, par perte de capacité vésicale ;
- b) La *douleur mictionnelle*, par invasion nerveuse pariétale et infection secondaire du néoplasme ;
- c) Des *hématuries*, de grande intensité, qui mettent en jeu la vie du patient.

Pour les combattre, deux sortes de moyens : physiothérapiques et chirurgicaux.

Physiothérapiques.

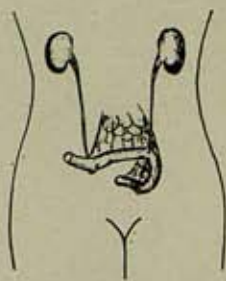
La radiumthérapie : elle est contre-indiquée puisqu'elle ajoute la cystite radiogène à la maladie primitive.

La radiothérapie et la cobalthérapie sont à employer à des fins hémostatiques, en trois ou quatre séances. Ces *petites doses* maîtrisent l'hématurie de manière spectaculaire.

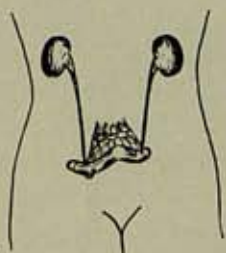
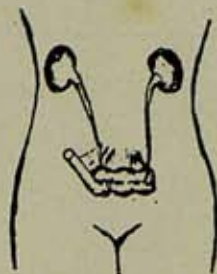
(1) Communication au IX^e Congrès de la Société d'Urologie de la Méditerranée Latine, Roma, 1959.

Texte reçu à la Rédaction le 15 février 1960.

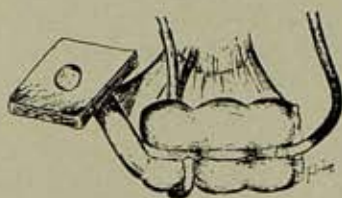
Vessie iléale, anse longue.



Vessie caecale.



Vessie iléale, anse courte.



Vessie caecale.

FIG. 1.

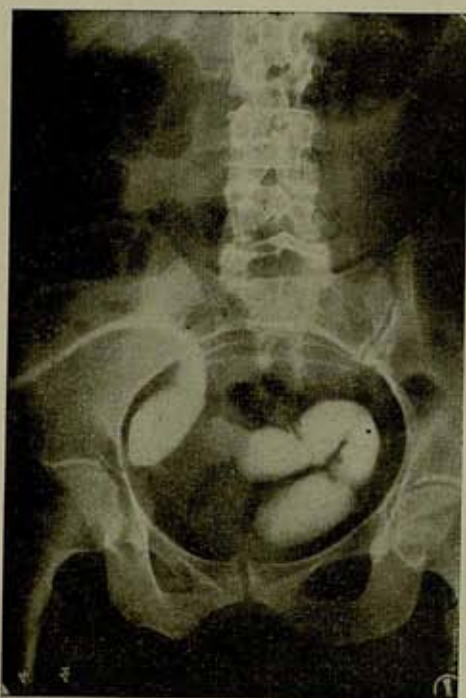

FIG. 2. — Vessie artificielle non fonctionnelle formée de 45 cm d'iléon. La longueur excessive de l'anse favorisait l'absorption de l'urine et les troubles humoraux qui en résultent; aussi a-t-elle été abandonnée.

A ce stade avancé de la maladie, nous ne considérons pas ces méthodes comme indiquées en tant que traitement de base, car fréquemment elles aboutissent à la diminution de la capacité vésicale, ce qui augmente la pollakiurie et assombrit le tableau.

Mais comme complément, on peut les utiliser à des *doses sclérosantes* sur la vessie déjà exclue par dérivation urinaire, afin d'obtenir une « cystectomie » par des moyens physiques.

Chirurgicaux.

Nous combattons l'hémorragie par la ligature des artères hypogastriques, ce qui diminuera notablement le débit sanguin de la tumeur.

Nous combattons la douleur par l'énervation vésicale selon l'opération combinée de Richer.

Nous combattons la pollakiurie en supprimant la fonction vésicale grâce à la dérivation urinaire.

Ces trois objectifs sont atteints en *un seul temps opératoire* et par la même voie d'accès.

Technique.

Laparotomie médiane sous-ombilicale.

Une fois dans la cavité péritonéale, et confirmée l'inopérabilité du cancer vésical, incision du péritoine postérieur au niveau du promontoire sacré. Section du présacré puis des nerfs hypogastriques jusqu'à parfaire l'opération de Richer, que nous considérons comme l'opération d'énervation la meilleure et la plus logique.

Par la même incision, on lie les artères hypogastriques au niveau de leur tronc « chirurgical ».

Quel type de dérivation urinaire (fig. 1) ?

On ne devra jamais pratiquer l'urétérostomie cutanée. « *C'est le recours des sans-recours.* » Le choc psychique d'une telle dérivation est profond, l'invalidité sociale complète, l'infection ascendante inévitable, et la répugnance du patient telle qu'elle peut le mener au suicide. *Sans doute cette opération est-elle solution commode et facile pour le chirurgien, mais insupportable pour le patient.*

Restent deux solutions moins malheureuses :

a) *La dérivation en anse intestinale non exclue* (urétérosigmoïdostomie habituelle, opération de Coffey).

Chez la plupart de ces malades, et du fait de l'extension du néoplasme, existe une dilatation de l'un ou des deux uretères. Dans ces conditions, l'exécution de l'urétérosigmoïdostomie ou opération de Coffey sera suivie de reflux entéro-rénal immédiat avec son grave

cortège de pyélonéphrite ascendante. Si aux accès fébriles périodiques nous ajoutons la rectite de la première phase d'accommodation à ce cloaque entéro-urinaire, nous verrons se rétablir la fréquence mictionnelle. La « pollakiurie rectale » aura remplacé la pollakiurie vésicale.

Avec une telle « maladie opératoire », mince sera le bénéfice palliatif dont jouira le patient, sans compter qu'il faudra se demander s'il ne mourra pas plutôt de l'urétérosigmoïdostomie que de la néoplasie.

De toute façon, l'opération de Coffey n'est indiquée que dans les cas où n'existe pas de dilatation urétérale.

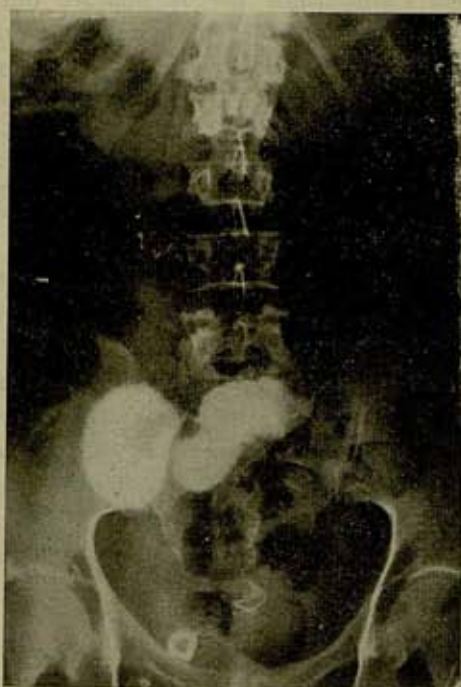


FIG. 3. — L'« ileal loop » de Bricker, segment iléal de 20 cm, lequel, par sa longueur réduite, n'agit que comme conducteur d'urine. Pas d'absorption possible.

b) La dérivation en anse intestinale exclue (fig. 2 et 3).

Parmi les diverses opérations que l'on peut réaliser pour dériver l'urine en anse intestinale exclue, il y a deux types réellement pratiques :

1° L'urétéro-iléostomie cutanée. L'« ileal loop » de Bricker, petit segment d'iléon abouché à la peau et dans lequel on abouche les uretères, n'agit pas comme réservoir, mais comme conducteur d'urine.

2° La vessie formée par le caecum et par la portion terminale de l'iléon, type Gilchrist et Merricks. Ici, le caecum agit comme réservoir, l'iléon comme urètre et la valvule de Bauhin comme sphincter (fig. 4).

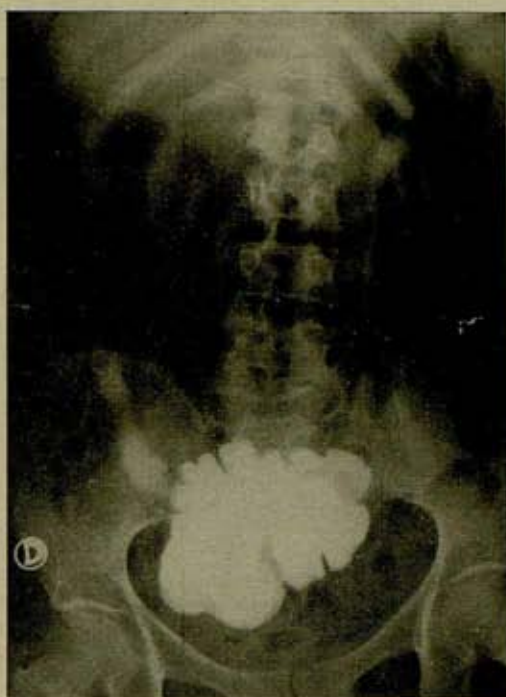

FIG. 4. — Vessie artificielle non fonctionnelle type Gilchrist, formée du cæcum et de l'iléon, ce dernier abouché à la peau. Si la valvule ou sphincter de Bauhin est efficace, on peut obtenir une stomie iléale sèche. Le patient se cathétérise lui-même trois ou quatre fois par jour.

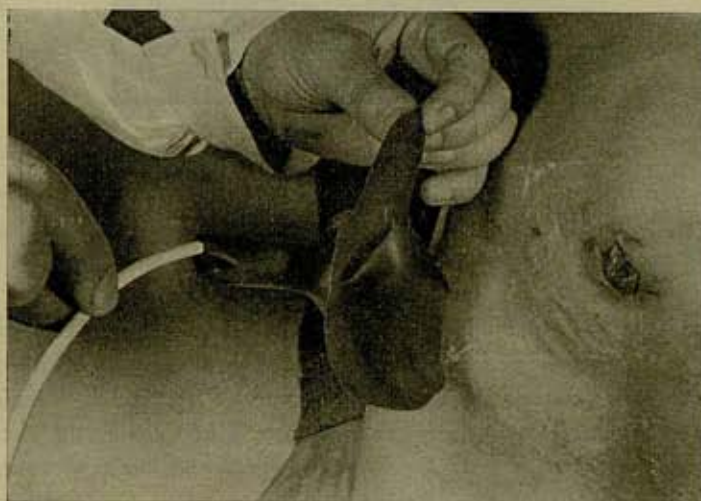

FIG. 5. — Placement du système collecteur dans un « ileal-loop ». Doigt de gant recoupé, lequel, grâce à un ciment spécial, restera intimement adhérent à la peau de la stomie pendant deux ou trois semaines et sans qu'il faille le renouveler.

Pour réaliser l'une de ces vessies artificielles non fonctionnelles, l'acte opératoire ne dure que trente-cinq minutes environ, ce qui n'empêche que les bénéfices qu'en tire le patient par rapport aux autres méthodes sont les suivants :

- 1° Une stomie unique, de contrôle orthopédique facile ;
- 2° Inutilité des sondes urétérales ;

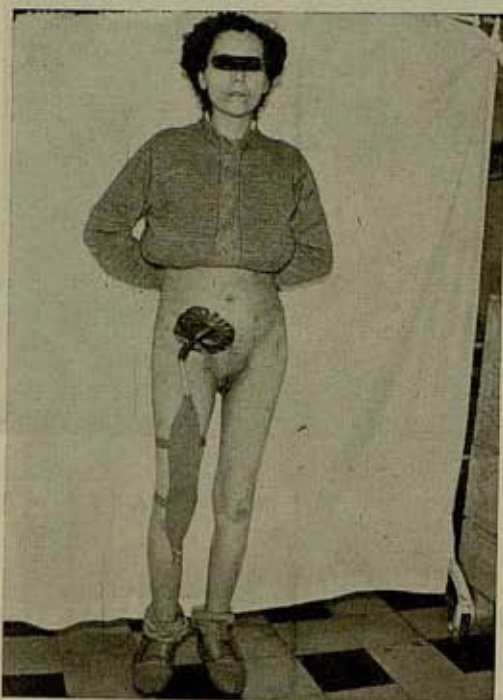

FIG. 6. — Appareil orthopédique collecteur chez une malade porteuse d'un « ileal-loop ».

- 3° Absence d'infection ascendante ;
- 4° Absence de troubles électrolytiques.

Deux semaines après l'intervention, nous appliquons la radiothérapie à doses sclérosantes sur l'excavation pelvienne et la chaîne lymphatique.

Lavages périodiques de la vessie exclue et traitement chimiothérapique de l'infection secondaire compliquant la néoplasie (fig. 5 et 6).

(Traduction de l'espagnol: J. Mombaerts.)

RÉSUMÉ

En cas de néoplasme vésical inextirpable, le traitement suivant est préconisé :

Tout d'abord, et en un seul temps, est réalisée l'opération chirurgicale complexe suivante : énervation vésicale à la Richer, ligature des artères hypogastriques, et dérivation urinaire en urétéro-iléostomie cutanée ou en urétéro-iléo-caecostomie cutanée. Ensuite, deux semaines après l'opération, est appliquée la radiothérapie à doses sclérosantes sur l'excavation pelvienne et la chaîne lymphatique.

L'urétérosigmoïdostomie est critiquée en raison de ses complications et de sa contre-indication fréquente lorsque les uretères sont dilatés, et la simple urétérostomie cutanée est formellement rejetée parce qu'infirmié démoralisante.

SUMMARY

When Cystectomy is Impossible.

In case a vesical neoplasm cannot be extirpated the following treatment is advised :

In the first place, and in one stage, the following intricate operation is carried out : vesical enervation according to Richer, ligature of the hypogastric arteries, and urinary diversion by cutaneous uretero-ileostomy, or by cutaneous uretero-caeco-ileostomy. Then, two weeks after this intervention, radiotherapy in sclerosing doses is applied to the pelvis and the lymphatic chains.

Uretero-sigmoidostomy is being criticized because of its complications, and because of its frequent contraindication when the ureters are dilated, and simple cutaneous ureterostomy is formally rejected, because of its demoralising physical disability.

Transl. : J.V. Mandel (London).

*José Ma. Gil-Vernet
Avenida del Generalísimo, 529
Barcelona 4 (Espagne)*

Les résultats de ces travaux ont été publiés dans les Annales de l'Institut Pasteur de Lille, tome 10, pages 1-10, 1935.

Il est à noter que ces résultats sont en accord avec ceux obtenus par d'autres auteurs, notamment par M. J. G. de Groot et J. H. van der Vliet, qui ont étudié le rôle de la vitamine B₁₂ dans le métabolisme des acides gras.

En conclusion, il apparaît que la vitamine B₁₂ joue un rôle essentiel dans le métabolisme des acides gras, et que sa carence peut entraîner des troubles métaboliques graves.

Il est donc recommandé de surveiller attentivement l'état nutritionnel des patients souffrant de troubles métaboliques, et de leur administrer la vitamine B₁₂ si nécessaire.